

# Stellenwert der Zahnaufhellung in der Ästhetik

| Dr. med. dent. Sven Rinke, M.Sc., M.Sc., Dr. med. dent. Susanne Ohl

Neben der vollständigen kaufunktionellen Rehabilitation ist das ästhetische Ergebnis jeder konservierenden oder prothetischen Versorgung von zentraler Bedeutung für den Patienten. Das perfekte ästhetische Behandlungsergebnis ist dabei immer wieder ein Zusammenspiel von einer gesunden und harmonischen Weichgewebssituation sowie einer individuellen Optimierung von Zahnform, -farbe und -position.

Insbesondere die Faktoren der „weißen“ Ästhetik können dabei im Wesentlichen durch die angewandten Restaurationstechniken und -materialien bestimmt werden. Das Bleaching ist ein minimalinvasives Verfahren zur Veränderung der Zahnfarbe, das keine Schädigung oder einen Verlust an Zahnhartsubstanz bedingt. Bereits Anfang des 20. Jahrhunderts wurde Wasserstoffperoxid als effektive Methode für die Bleichtherapie eingeführt (Greenwall 2001). Die Aufhellung wird durch die oxidierenden Eigenschaften des Materials erreicht: Wenn Wasserstoffperoxid mit der Zersetzung beginnt, werden durch Dissoziation Sauerstoffmoleküle und Wasserstoffperoxid-Ionen freigesetzt (Attin 1998). Die Abbauprodukte von Wasserstoffperoxid sind aufgrund ihres geringen Molekulargewichtes in der Lage, in normalen Schmelz zu penetrieren und oxidieren dort Farbstoffe, was zu einer Aufhellung führt (Hanning und Attin 2002). 1989 wurde von Haywood und Heymann die Verwendung von 10% Carbamidperoxid vorgeschlagen. Carbamidperoxid wird beim Kontakt mit Speichel zu Harnstoff und Wasserstoffperoxid abgebaut. Dabei werden aus einer 10%igen Zubereitung von Carbamidperoxid 3,6% Wasserstoffperoxid freigesetzt. Die bleichende Wirkung bei Carbamidperoxid ist also wiederum auf den aus dem Wasserstoffperoxid freigesetzten Sauerstoff

zurückzuführen. Die Anwendung erfolgte in dünnen Plastikschielen, die der Patient für mehrere Tage über einen Zeitraum von ein bis zwei Stunden trägt. Dieses Home-Bleaching-Verfahren mit 10- bis 15%igen Carbamidperoxid-Gels (oder 7,5% Wasserstoffperoxid-Gels) ist heute noch sehr weit verbreitet und wird vor allem für die schonende Aufhellung des gesamten Zahnbogens empfohlen (Haywood 1992). Ebenso ist es möglich, direkt in der Zahnarztpraxis eine zeitlich komprimierte Bleichtherapie mit hochkonzentrierten Carbamidperoxid-Gels (30–35%) durchzuführen, die Anwendungsdauer schwankt hier zwischen 30 Minuten und zwei Stunden. Dieses In-Office-Verfahren ist besonders effektiv für das Bleichen einzelner Zähne oder Zahngruppen.

Die ersten Versuche, devitale Zähne zu bleichen, gehen in die Anfänge des 20. Jahrhunderts zurück. Anfänglich wurden Substanzen auf der Basis von Natriumhypochlorit verwendet. 1961 führte Spasser erstmals ein Gemisch aus Natriumperborat und Wasser ein. In der Folgezeit wurde auch das Gemisch von Natriumperborat und Wasserstoffperoxid für das interne Bleichen empfohlen. Klinische Nachuntersuchungen dieser Behandlungsmethode mit dieser Materialkombination zeigten jedoch ein gehäuftes Auftreten von zervikalen Resorptionen (10–15% der Behandlungsfälle). Bei der Anwendung von

Natriumperborat in Kombination mit Wasser konnten diese unerwünschten Effekte nicht beobachtet werden, sodass nur diese Kombination auch für die routinemäßige Anwendung zu empfohlen ist. Diese vergleichsweise unkomplizierte Technik hat sich über Jahre in der Praxis etabliert und ist als Standardverfahren für die Bleichtherapie bei devitalen Zähnen anzusehen. Im ästhetisch orientierten Behandlungskonzept gibt es zwei Haupteinsatzgebiete für die Bleichtherapie:

## 1. Bleaching als Stand-alone-Therapie

Hierbei wird die Zahnaufhellung als alleinige Behandlungsmaßnahme durchgeführt, sodass meist die kompletten Zahnreihen im Ober- und Unterkiefer aufgehellt werden müssen. Die Bleichtherapie kann dabei sowohl als Home-Bleaching oder aber direkt in der Zahnarztpraxis (In-Office-Bleaching) erfolgen (Kielbassa und Zantner 2001).

Im Wesentlichen bieten sich drei Vorgehensweisen an:

- In-Office-Bleaching mit 30- bis 35%igen Carbamidperoxid-Gels (z.B. Illumine Office, DENTSPLY DeTrey, Konstanz, Opalescence Xtra Boost, Ultradent Products Inc., South Jordan, USA), ein- bis zweimalige Anwendung
- Home-Bleaching mit 10- bis 20%igen Carbamidperoxid-Gels oder

7,5- bis 10%igen  $H_2O_2$ -Gels (z.B. Illumine Home DENTSPLY DeTrey, Konstanz, Visalys, Kettenbach Dental oder Opalescence PF, Ultradent Products Inc, South Jordan, USA ) für sieben bis 14 Tage

- Kombinationstherapie: Einmaliges In-Office-Bleaching mit nachfolgendem Home-Bleaching für fünf bis sieben Tage. Die Kombinationstherapie empfiehlt sich insbesondere bei großen Farbdifferenzen.

Die Auswahl des geeigneten Verfahrens wird dabei maßgeblich von folgenden Faktoren bestimmt:

- Je mehr Zähne zu bleichen sind, um so eher sollte das Home-Bleaching gewählt werden

dauer von zwei bis sechs Stunden und damit einen erhöhten Patientenkomfort. Die Bleichschiene sollen mit einem „Reservoir“ für die Aufnahme des Bleichgels hergestellt werden. Für die „Reservoirs“ wird ein lichthärtender Kunststoff auf die labialen Zahnflächen aufgetragen und lichtgehärtet. Anschließend erfolgt die Herstellung der Schienen aus einem flexiblen Material. Um eine gute Abdichtung der Schienen zu erreichen, sollten diese die Gingiva 1–2 mm überfassen und eng an der Gingiva anliegen (Abb. 1). Das Gel sollte eine möglichst hohe Viskosität haben, um ein „Herausfließen“ des Materials während der mehrstündigen Tragedauer zu verhindern (Abb. 2).

Bleaching-Therapie (Modellherstellung, Schienenherstellung) delegierbare Leistungen darstellen. Bei einigen In-Office-Bleachverfahren wird zur Beschleunigung der Aufhellung teilweise eine zusätzliche Aktivierung des Bleichpräparates mit Wärme- oder Lichtapplikation angeboten. Unter dem Aspekt der Praxisintegration ist mit diesen Varianten eine vergleichsweise hohe Investition verbunden. Außerdem birgt die Hitze- und Lichtaktivierung das Risiko einer Erhöhung der Pulpatemperatur und der deutlich verstärkten Diffusion von Peroxid aus dem Bleichpräparat in die Pulpa. Zusätzlich aktivierte Aufhellungsverfahren verfügen somit über das Potenzial, Pulpairritationen auslösen zu können. Entsprechend ist ihre Indikation kritisch zu stellen (Wiegand et al. 2006).

Berücksichtigt man zudem, dass die nicht aktivierten Verfahren außer dem Bleichmaterial keine weiteren Investitionen für die Praxis erfordern, stellen sie sicherlich eine gute Einsteiger-Variante für die Praxis dar.

## 2. Bleaching als adjuvante Therapie im restaurativen Konzept

**2.1 Postendodontische Verfärbungen**  
Zahnverfärbungen, die nach einer endodontischen Behandlung auftreten, wirken im Frontzahnbereich sehr störend. In diesen Fällen kann die Bleichtherapie mit zwei Zielen eingesetzt werden: Falls der Zahn abgesehen von der Trepanationsöffnung nur einen geringen Zerstörungsgrad aufweist, kann das Bleaching zum Vermeiden einer Überkronung genutzt werden (Abb. 3–4).

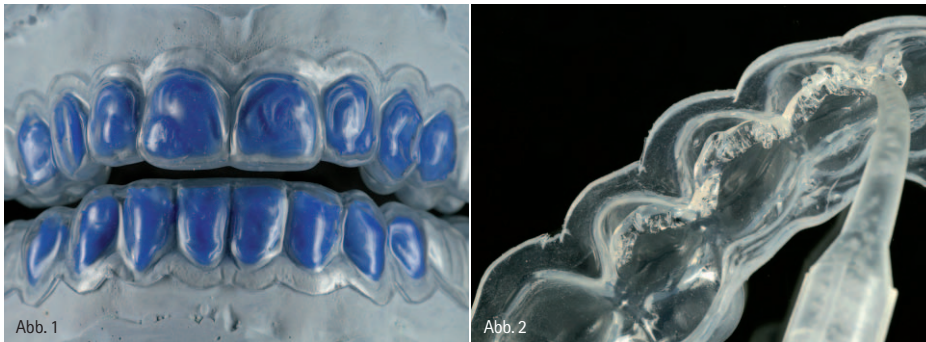


Abb. 1: Herstellung der Bleichschiene mit Reservoirs aus lichthärtendem Komposit zur Aufnahme des Bleichgels. – Abb. 2 Einbringen des möglichst hochviskösen Bleichgels in die Bleichschiene.

- Je ausgeprägter die Differenz zwischen momentaner Farbe und Zielfarbe ist, umso eher sollte das In-Office-Verfahren mit hochkonzentrierten Carbamid- oder Wasserstoffperoxid-Gels genutzt werden.

Standardmäßig weisen Home-Bleaching-Gele einen Carbamid-Peroxid-Gehalt von 10–15% auf. Für ein effektives Bleaching ist eine Anwendung über Nacht für einen Zeitraum von sieben bis zehn Tagen erforderlich. Diese lange Anwendungsdauer führt jedoch teilweise zu einer eingeschränkten Patientenakzeptanz. In diesem Zusammenhang sind Bleaching-Gels mit einem erhöhten Carbamidperoxid-Gehalt von 20% (z.B. Opalescence PF 20%, Ultradent Products Inc., South Jordan, USA) von Vorteil. Im Vergleich zu niedriger konzentrierten Bleichgels ermöglichen diese Produkte eine verkürzte Anwendungs-

Die Home-Bleaching Variante ist meist einfach in das Praxiskonzept zu integrieren, die einzige Voraussetzung ist ein Tiefziehgerät für die Herstellung der Bleichschiene. Unter betriebswirtschaftlichen Gesichtspunkten sollte zudem berücksichtigt werden, dass weite Teile der Leistungserbringung im Rahmen der konventionellen Home-

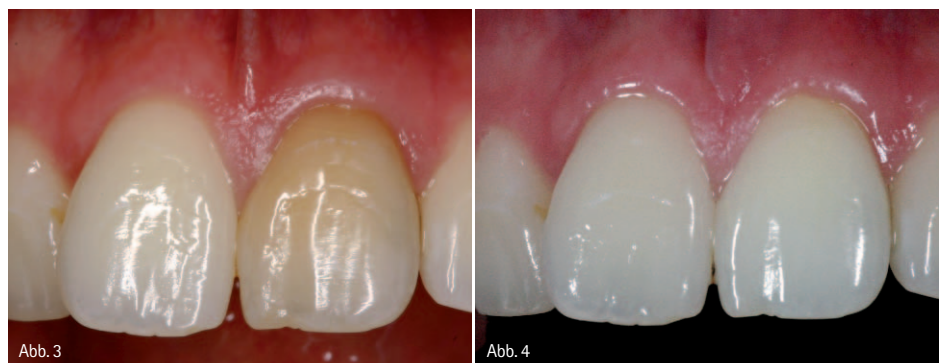

Abb. 3: Verfärbter mittlerer Schneidezahn. Patientin wünscht eine Aufhellung dieses Zahnes und des gesamten Zahnbogens, an den übrigen Zähnen besteht kein Restaurationsbedarf. – Abb.4: Zustand nach Kombinationstherapie aus internem Bleaching und Home-Bleaching mit einem Carbamidperoxid-Gel für 14 Tage (Illuminee, DENTSPLY, DeTrey, Konstanz).

Das zweite Einsatzgebiet besteht in der Optimierung der Ausgangslage für eine prothetische Versorgung. Stark verfärbte Stümpfe können insbesondere im zervikalen Bereich zu einer ästhetischen Beeinträchtigung führen. Sofern die Stumpfverfärbung nicht beseitigt wird, muss sie durch die Restauration abgedeckt werden. Dies bedingt zum einen die Erhöhung der Präparationstiefe, außerdem kann eine Stumpfverfärbung im Bereich der marginalen Gingiva durchschimmern, die nur in begrenztem Umfang durch eine subgingivale Präparation abgedeckt werden kann. Eine extrem subgingivale Lage der Präparationsgrenze führt zur Verletzung der biologischen Breite und damit zur unkontrollierten Reaktion der parodontalen Weichgewebe. Das Risiko liegt hier in einer Zerstörung der roten Ästhetik. Besser ist es also, eine prothetische Restauration durch eine geeignete Vorbehandlung zu vermeiden oder aber die Ausgangssituation für eine geplante Restauration zu verbessern. In beiden Indikationen ist das Vorgehen bei der Bleichtherapie (sog. internes Bleichen oder Walking-Bleach = Einlage einer aufhellenden Substanz in die Zugangskavität für etwa drei bis vier Tage) weitgehend identisch. Für die Durchführung des internen Bleichens ist es notwendig, die vorhandene suffiziente Wurzelfüllung zunächst bis circa 2 mm unter die Schmelzzementgrenze zu reduzieren. Anschließend wird sie mit einer Unterfüllung aus Glasionomer- oder Zinkphosphatzement abgedeckt. Idealerweise sollte die Abdichtung unterhalb der Schmelz-Zementgrenze des Zahnes enden. In verschiedenen Studien konnte deutlich gemacht werden, dass die intrakoronale Aufhellungstherapie von devitalen, verfärbten Zähnen in Form der „Walking-Bleach-Technik“ mit einer hohen Erfolgswahrscheinlichkeit durchgeführt werden kann (Attin 1998, Glockner et al. 1999). Als Bleichmittel kann dabei einerseits Natriumperborat verwendet werden, das mit destilliertem Wasser zu einer Suspension mit „quarkartiger“ Konsistenz angemischt wird. Man kann aber auch spezielle Bleichgels für das interne Bleichen verwenden (z.B. Opalescence Endo Ultradent Products Inc., South Jordan, USA). Nachdem das Bleichmittel appliziert wurde, ist ein dichter Verschluss der Zugangskavität sicherzustellen. Idealerweise erfolgt der Verschluss mehrschichtig. Zunächst wird also das Bleichmittel mit einem möglichst weichen Zement oder Liner abgedeckt (z.B. Cavit 3M ESPE oder Dycal, DENTSPLY DeTrey), danach erfolgt der Verschluss mit einer adhäsiv verankerten Kompositfüllung. Als wichtige Komponente für den Erfolg einer internen Aufhellungstherapie devitaler verfärbter Zähne gilt, dass eine Dentin-Rekontamination des aufgehellten Zahns möglichst dauerhaft vermieden wird. Deshalb sollte nicht nur die endgültige Restauration der Zugangskavität, sondern auch der provisorische Verschluss während der Aufhellungstherapie in jedem Fall mit einer dichten, adhäsiv verankerten Füllung verschlossen werden. Das Bleichmittel sollte nach einer Einwirkzeit von vier bis sieben Tagen gewechselt werden. Die Applikation kann je nach gewünschtem Auf-

1 / 2  
ANZ



hellungsgrad mehrfach erfolgen. Auch in diesem Fall wird die Zahnaufhellung als Verlangensleistung privat abgerechnet. Der Verschluss der Trepanationsöffnung erfolgt dann mit einer dentinadhäsiven Kompositversorgung, für die eine Analogberechnung erfolgen sollte.

## 2.2 Farbänderungen bei minimalinvasiven Restaurationen

Sofern die Zähne nur minimale defekte oder Füllungen aufweisen, ist eine Kombination von Bleichtherapie und späterer konservierender Versorgung

mit schmelzdentinadhäsiven Kompositrekonstruktionen sinnvoll. Durch die Integration der Bleichtherapie ist es so möglich, auch im Rahmen einer späteren Versorgung mit Kompositrestaurationen ausgeprägte Farbänderungen zu erzielen (Abb. 5–7).

Ein weiteres interessantes Einsatzgebiet ist die Kombination von Veneers und Bleichtherapie. Vollkeramische Veneers stellen heute ein wissenschaftlich anerkanntes minimalinvasives Therapiekonzept dar, dessen klinische Erfolgssicherheit mit der konventionellen Kronenprothetik vergleichbar ist. Kera-

mische Veneers ermöglichen neben Veränderungen der Zahnform und Zahnstellung auch eine Veränderung der Zahnfarbe.

Ist eine Farbänderung mit Keramikveneers geplant, so ist zu berücksichtigen, dass diese farbliche Veränderung mit einer Keramikschicht von 0,5–0,8 mm erreicht werden muss (Rinke 2007). Dies ist bei Differenzen von bis zu zwei Zahnfarbstufen (VITAPAN Classic), z.B. A3–A1 technisch noch zu realisieren. Wird die Differenz zwischen Ausgangsfarbe und Zielfarbe jedoch größer als zwei Zahnfarbstufen, so kann eine farbliche Veränderung nur durch eine Erhöhung der Schichtstärke des Veneers und damit einem höheren Substanzabtrag erreicht werden. Alternativ können die Zähne allerdings auch gebleicht werden, um die Differenz zwischen Ausgangsfarbe und Zielfarbe zu reduzieren und damit auch die Schichtstärke der Veneers zu minimieren.

Grundsätzlich kann die Aufhellung in dieser Indikation sowohl mit In-Office-Verfahren als auch mit Home-Bleaching-Verfahren erfolgen. Aufgrund der hohen Effektivität und geringen Komplikationsrate durch Hypersensibilitäten sowie der verbesserten Patientenakzeptanz ist das Homebleaching mit 20%igen Carbamidperoxid-Gels ein bevorzugtes Verfahren. Bereits nach einer sieben- bis 14-tägigen Anwendung können selbst ausgeprägte Änderungen der Zahnfarbe erreicht werden. Die restaurative Versorgung mit Füllungen oder Veneers sollte aus den folgenden Gründen frühestens sieben bis zehn Tage nach Abschluss der Bleichtherapie erfolgen:

- Die definitive Farbbeurteilung kann erst nach sieben bis zehn Tagen vorgenommen werden.
- Der erzielbare adhäsive Verbund ist direkt nach der Bleichtherapie reduziert (Cavalli et al., 2001).

### Abrechnung der Bleichtherapie

Da es sich beim Bleaching immer um eine Verlangensleistung handelt, erfolgt die Abrechnung unabhängig vom Versicherungsstatus immer nach § 2 Abs. 3 GOZ. Hierbei sind folgende Punkte zu berücksichtigen:

- Bei Verlangensleistungen gem. § 2 Abs. 3 GOZ muss vor Erbringen der

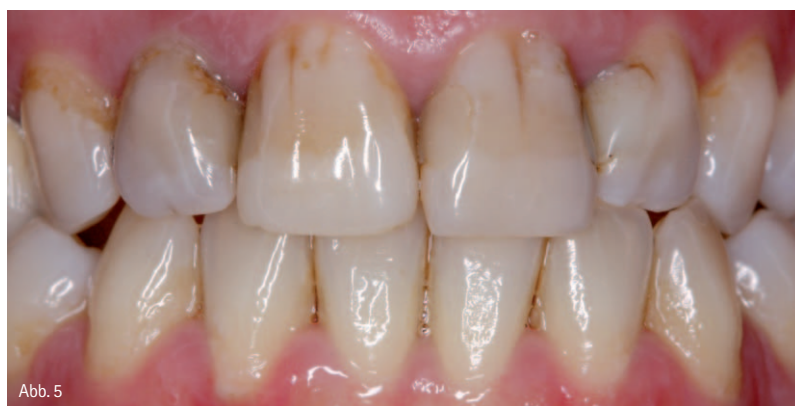

Abb. 5

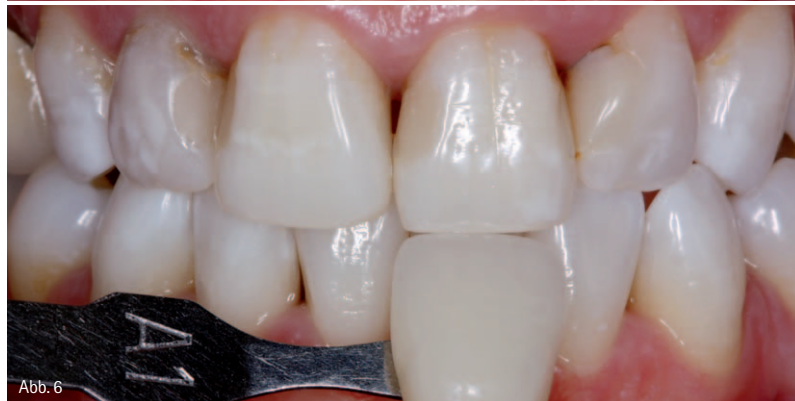

Abb. 6

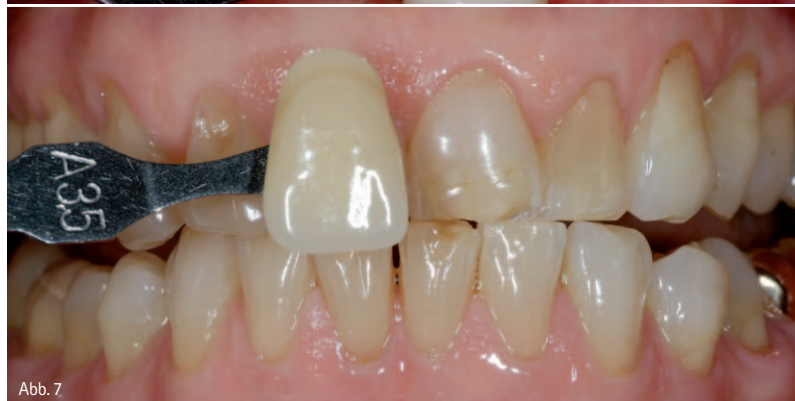

Abb. 7

Abb. 5: Ausgangssituation mit multiplen kleineren Kompositrestaurationen. Die Patientin wünscht eine Farbänderung der Frontzähne. Nachfolgend ist eine Neuversorgung mit schmelzdentinadhäsiven Kompositrekonstruktionen erforderlich. – Abb. 6: Bleichergebnis nach 14-tägiger Anwendung eines 20%igen Carbamidperoxid-Gels. – Abb. 7: Bestimmung der Ausgangsfarbe (A3, 5) vor Beginn der Präparation für eine Veneer-Restauration. Die Zielfarbe ist auf Wunsch der Patientin eine A1.

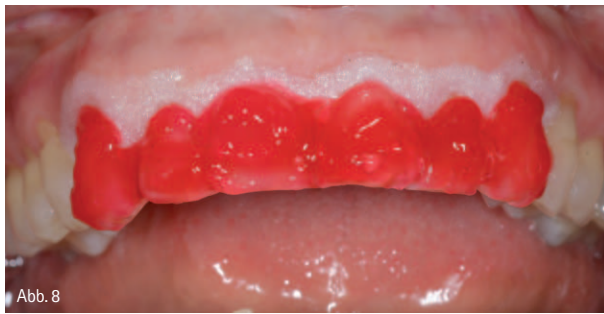

Abb. 8

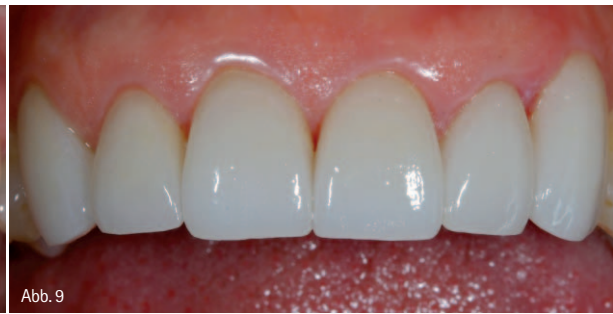

Abb. 9

Abb. 8: In-Office-Bleaching mit einem 35%igen Carbamidperoxid-Gel zur Verringerung der Diskrepanz zwischen Ist-Farbe und Ziel-Farbe. – Abb. 9: Situation nach Eingliederung von sechs presskeramischen Veneers (Cergo, DeguDent GmbH, Hanau) von 13–23.

- Behandlungsmaßnahmen eine Vereinbarung zwischen Zahnarzt und Patient/Zahlungspflichtigen getroffen werden. Dem Patienten/Zahlungspflichtigen muss ein Abdruck der Vereinbarung ausgehändigt werden. Die schriftliche Form ist die Wirksamkeitsvoraussetzung und hat Beweisfunktion. Wurde die Vereinbarung nur mündlich getroffen und fehlt ein Schriftstück, ist die Vereinbarung nicht zustande gekommen.
- Die einzelnen Leistungen und die einzelnen Vergütungen müssen aufgeführt werden. Voraussetzung dafür ist eine verständliche Beschreibung jeder einzelnen Leistung sowie die Angabe der jeweiligen Vergütung.
  - Eine Pauschalvergütung kann ohne weitere Angabe von Steigerungssätzen vereinbart werden. Die Gebühren können infolgedessen frei mit dem Patienten vereinbart werden (unter Beachtung der Angemessenheit der Leistung und Gegenleistung als berufsrechtlicher Grundsatz, Verbot des Wuchers, AGB Gesetz und die Rechnungsstellung gemäß § 10 GOZ).

- Die Vereinbarung muss die Hinweise enthalten, dass es sich um eine Verlangensleistung handelt und eine Erstattung möglicherweise nicht gewährleistet werden kann.
- Die Unterschriften beider Vertragsparteien „Zahnarzt“ und „Zahlungspflichtiger“ sind erforderlich.

#### Zusammenfassung

Der Stellenwert der Aufhellungstherapie erschöpft sich nicht nur in der kompletten Aufhellung des gesamten Zahnbogens, sondern bietet insbesondere im Rahmen restaurativer Konzepte eine möglichst schonende und minimal-invasive Möglichkeit, die Zahnfarbe zu verändern. Die Aufhellungstherapie ist sowohl als Bestandteil der postendodontischen Versorgung als auch für die Farbänderung bei vitalen Zähnen sinnvoll, wobei für die unterschiedlichen Indikationen allerdings auch verschiedene Materialien und Applikationstechniken eingesetzt werden müssen. Im ästhetischen Behandlungskonzept ist die Bleichtherapie eine wichtige ergänzende Privatleistung für unterschiedliche Behandlungskomplexe mit

unterschiedlichen Zielgruppen. Für die Stand-alone-Variante des Bleachings ergeben sich Synergien zum Prophylaxekonzept, während im Bereich der restaurativen Therapie Synergien zwischen vollkeramischen Restaurationen und den unterschiedlichen Verfahren der Zahnaufhellung aufgebaut werden können.

#### ZWP online

Die Literaturliste steht zum Download unter [www.zwp-online.info/fachgebiete/cosmetic\\_dentistry](http://www.zwp-online.info/fachgebiete/cosmetic_dentistry) bereit.

#### autoren.


**Dr. med. dent. Sven Rinke, M.Sc., M.Sc.**

**Dr. med. dent. Susanne Ohl**

Geleitstr. 68  
63456 Hanau/Klein-Auheim  
Tel.: 0 61 81/1 89 09 50  
Fax: 0 61 81/1 89 09 59  
E-Mail: [sven.rinke@ecevident.com](mailto:sven.rinke@ecevident.com)  
[www.ihr-laecheln.com](http://www.ihr-laecheln.com)

ANZEIGE

KENTZLER  
KASCHNER  
DENTAL




# astron CLEARsplint®

Der perfekte Schutz!




! astron CLEARsplint® ist die erste Wahl für die Herstellung funktionstherapeutischer Aufbissschienen, denn die Schiene...



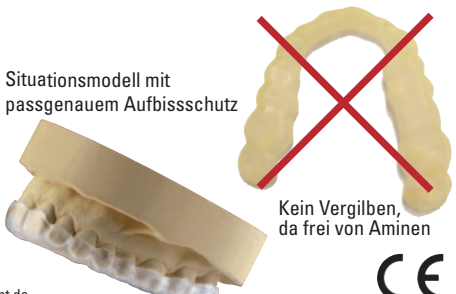
Aufbissschutz im Normalzustand

Thermoaktiver Aufbissschutz anpassungsfähig & sehr flexibel




- ist extrem bruchstark und schützt den Zahnbestand,
- besitzt eine einzigartige Flexibilität und bietet damit einen hohen, angenehmen Tragekomfort,
- ist hypoallergen, da MMA-frei (Restmonomergehalt an MMA = 0)
- ist mit ihrem Memoryeffekt selbstadjustierend
- bleibt unsichtbar transparent – kein Vergilben
- ist die beste Lösung für Knirscher (Bruxismus) und zum Schutz von Implantatversorgungen
- lässt sich mit normaler Laborausstattung verarbeiten

Situationsmodell mit passgenauem Aufbissschutz



Kein Vergilben, da frei von Aminen



KENTZLER-KASCHNER DENTAL GMBH · Mühlgraben 36 · 73479 Ellwangen/Jagst  
Tel.: +49(0)7961-90 73-0 · Fax +49(0)7961-5 20 31 · [info@kdd-topdent.de](mailto:info@kdd-topdent.de) · [www.kdd-topdent.de](http://www.kdd-topdent.de)