

# Vollkeramische Abutments

## Klinische Vorbereitung und Designaspekte

Vorspann

Vorspann

Vorspann

Sven Rinke, Dr. med.dent., M.Sc., M.Sc./Hanau, Dr. Rafaela Jenatschke, ZT Carsten Fischer/Frankfurt am Main

■ Für die Herstellung von vollkeramischen Abutments wird heute fast ausschließlich Yttrium-teilstabilisiertes Zirkonoxid verwendet, da es eine deutlich höhere Festigkeit als das frühere angewendete Aluminiumoxid aufweist (Sailer et al. 2009).

Bei den vollkeramischen Zirkonoxidabutments kann man zwischen drei verschiedenen Ausführungsformen unterscheiden:

1. Konfektionierte Abutments, die rein aus Zirkonoxid gefertigt wurden und als einzigen metallischen Anteil eine zentrale Halteschraube enthalten.
2. Individuell mit CAD/CAM-Verfahren rein aus Zirkonoxid gefertigte Abutments.
3. Zweiteilige Zirkonoxidabutments, bei denen die Implantatverbindung über eine metallische Abutmentbasis hergestellt wird, die anschließend mit einem individuell gefertigten Zirkonoxidaufbau verklebt wird.

Nakamura et al. (2010) kommen in einer systematischen Übersichtsarbeit zu folgender Schlussfolgerung: Laboruntersuchungen und die Ergebnisse von klinischen Studien belegen, dass Zirkonoxid-Abutments für Einzel-

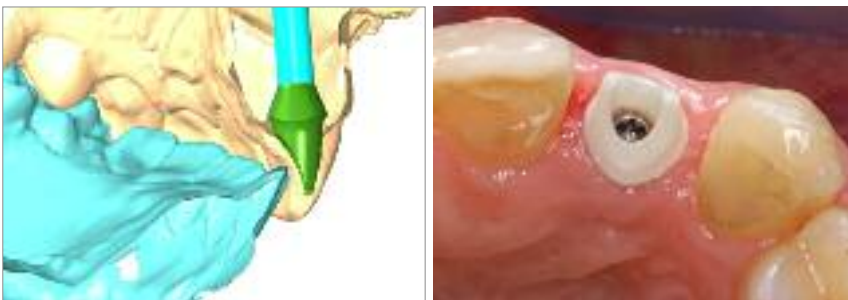zahnversorgungen im Frontzahnbereich mit hoher Erfolgssicherheit angewendet werden (Abb. 1 und 2). Erste klinische Ergebnisse geben zudem Hinweise darauf, dass Zirkonoxid-Abutments auch für Einzelkronen im Molarenbereich genutzt werden können (Zembic et al. 2009, Nothdurft et al. 2009).

### Individuelle Abutments im Frontzahnbereich

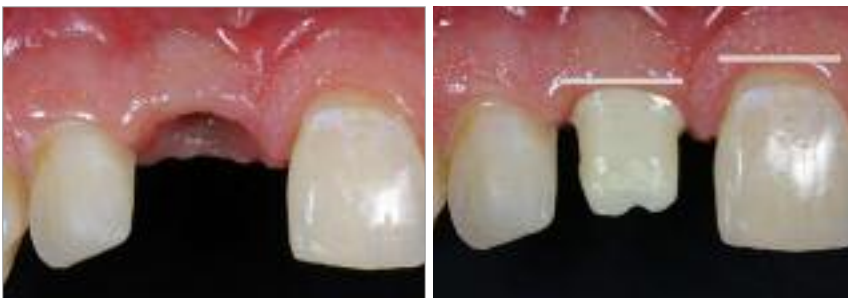Der klinische und technische Vorteil der individuell gefertigten Abutments liegt in der optimalen Unterstützung der späteren vollkeramischen Restauration. Die Form des Abutments gleicht der Form eines beschliffenen Zahnstumpfes und bietet dadurch meist eine bessere Retention als ein konfektioniertes Abutment. Durch das CAD-Verfahren kann der Aufbau zudem optimal an das vorhandene Platzangebot angepasst werden. Auf diese Weise wird die optimale Voraussetzung für eine ausreichende Schichtstärke der Verblendkeramik geschaffen. Individuelle Abutments bieten einerseits die Möglichkeit, starke Angulationen oder leichte Abweichungen der Im-

plantatdurchtrittsstelle von der prophetischen Idealposition einfacher zu kompensieren als dies bei konfektionierten Abutments der Fall ist. Andererseits bieten sie aber auch die Möglichkeit einer Optimierung des Durchtrittsprofils.

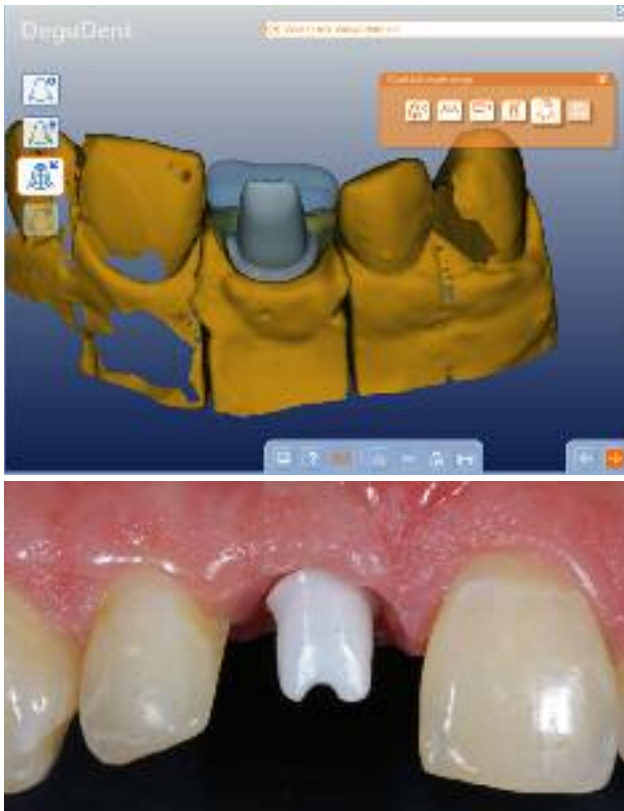Gerade im Frontzahnbereich wird das ästhetische Ergebnis einer implantatprothetischen Versorgung stark durch die Gestaltung des Durchtrittsprofils und eine gute Ausformung der Weichgewebe beeinflusst. Eine definitive prothetische Versorgung sollte erst erfolgen, wenn nach der Freilegung eine vollständige Ausheilung des periimplantären Weichgewebes erreicht worden ist. Dies erfordert zumeist eine provisorische Versorgung über einen Zeitraum von vier bis sechs Wochen. Sobald sich stabile Weichgewebsverhältnisse eingestellt haben, kann mit der Abformung für die endgültige Versorgung begonnen werden (Abb. 3).



**Abb. 1 und 2:** Klinisches Anwendungsbeispiel für ein individuell gefertigtes Zirkonoxidabutment zur Versorgung eines Einzelzahnimplantates (Atlantis, Astra, Tech Elz).



**Abb. 3:** Stabile Weichgewebssituation fünf Wochen nach der Eingliederung der laborgefertigten provisorischen Versorgung. – **Abb. 4:** Individuell gefertigtes Zirkonoxidabutment ohne ausreichende Berücksichtigung der benachbarten Weichgewebkontur. Der Präparationsrand liegt zwar nur leicht subgingival, die resultierende Kronenform wird aber nicht zum benachbarten Zahn passen.



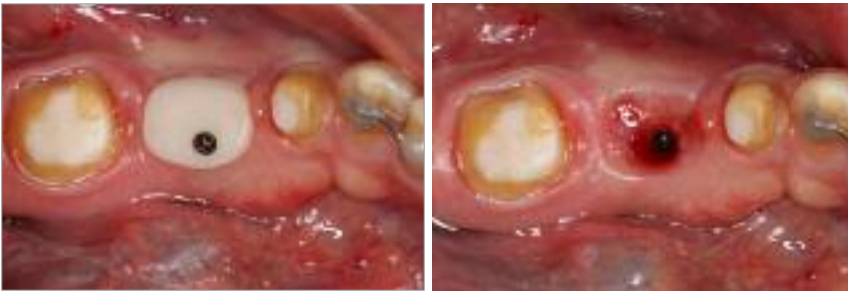**Abb. 5:** Individuelles Design des Abutments mit Festlegung der Präparationsgrenze (Cercon Art, DeguDent GmbH, Hanau). – **Abb. 6:** Modifiziertes Design des Abutments mit tiefer liegender Präparationsgrenze, auf diese Weise wird eine Kronenform ermöglicht, die zur Kontur der Nachbarzähne passt.

Idealerweise wird mit dem Abutment eine leicht subgingivale Lage der Präparationsgrenze angestrebt. Eine tief subgingivale Positionierung der Präparationsgrenze hat den Nachteil, dass die spätere Entfernung von Zementresten erschwert wird. Andererseits ist beim Design des Abutments auch auf eine Harmonie der roten Ästhetik zu achten, die Weichgewebsausformung sollte also den Verlauf der benachbarten Zähne berücksichtigen. Wird dieser Aspekt vernachlässigt, entstehen bei der späteren Versorgung ein disharmonischer Verlauf der Weichgewebe und damit ein ästhetischer Kompromiss (Abb. 4).

Für den Zahntechniker ist es also wichtig, Informationen zum Verlauf der Weichgewebe im gesamten Frontzahnbereich zu erhalten. Diese Informationen können einerseits durch den Scan des Arbeitsmodells in die CAD-Software übertragen werden. Häufig ist aber auch ein klinisches Foto sehr hilfreich, um das Abutmentdesign zu optimieren. Unter Umständen kann es sinnvoll sein, auch im Frontzahnbereich den Rand des Abutments gezielt etwas tiefer zu legen, um eine optimale Kontur im Durchtrittsbereich zu erzielen (Abb. 5 und 6).

Auf jeden Fall ist eine Anprobe des Abutments zu empfehlen. Sofern es im Behandlungsverlauf zu einer Veränderung der Weichgewebe gekommen ist (zumeist wird es zu einer Schrumpfung oder Rezession kommen), kann bei der Anprobe das Abutment gezielt intraoral nachpräpariert werden.

Neben der Sicherheit vollkeramischer Versorgungen interessiert außerdem noch die Frage, ob durch die Kom-



**Abb. 7:** Individuell gefertigte Heilungskappe. Für die Herstellung wird der Implantateinbringepfosten mit lichthärtendem Komposit ummantelt, bis ein rechteckiges bis **ovalen** Durchtrittsprofil erreicht wird. – **Abb. 8:** Weichgewebszustand zwei Wochen nach der Einbringung des individuellen Heilungsaufbaus.

bination von vollkeramischen Abutments und Vollkeramikronen tatsächlich eine Verbesserung des ästhetischen Behandlungsergebnisses erreicht wird. Jung et al. (2008) konnten nachweisen, dass dieser Effekt jedoch stark von der Dicke des periimplantären Weichgewebes abhängt. Sofern die Weichgewebsdicke weniger als 3 mm aufweist, lässt sich ein ästhetischer Vorteil von vollkeramischen Suprakonstruktionen nachweisen. Ist das periimplantäre Weichgewebe jedoch dicker als 3 mm, lassen sich sowohl mit metallgestützten als auch mit vollkeramischen Suprakonstruktionen gleichwertige Ergebnisse erzielen.

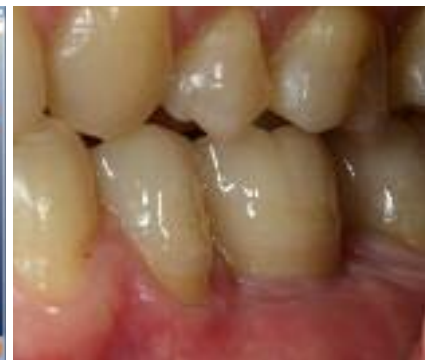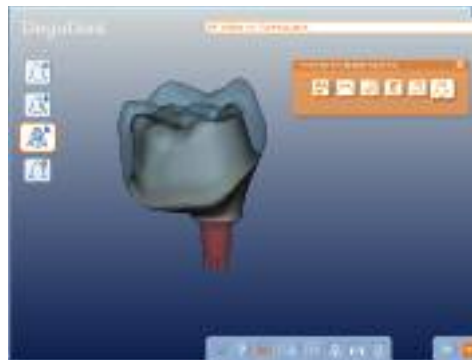
### Individuelle Abutments im Seitenzahnbereich

Für Suprakonstruktionen im Molarenbereich ist den höheren kaufunktionellen Belastungen Rechnung zu tragen, um technisch bedingte Komplikationen zu vermeiden. Konfektionierte Abutments weisen im Seitenzahnbereich eine starke Abweichung von der Form eines beschliffenen natürlichen Pfeilers auf, so dass die ausgeprägte anatomische Gerüstgestaltung erschwert wird. Anfänglich wurde die Anwendung von oxidkeramischen Kronen für Implantatsuprastrukturen dadurch limitiert, dass eine ausgeprägte anatomische Gerüstmodellation nicht oder nur sehr schwer möglich war. Die Folge waren Gerüststrukturen, die insbesondere im approximalen Bereich eine unzureichende Unterstützung der Verblendkeramik boten und daher bereits nach sehr kurzer Zeit zu einem Versagen der Verblendkeramik führten. Individuell gefertigte vollkeramische Aufbauten, die bereits die Geometrie eines beschliffenen Prämolaren oder Molaren nachbilden, sind unter dem Gesichtspunkt einer anatomisch korrekten Gerüstgestaltung entsprechend vorteilhafter.

Zembic et al. (2009) untersuchten in einer randomisierten Studie das klinische Verhalten von metallkeramischen und vollkeramischen Kronen im Eck- und Seitenzahnbereich über einen Zeitraum von drei Jahren. Im Rah-

men dieser Studie wurden individuelle Titanaufbauten mit metallkeramischen Kronen versorgt, während die individuellen Zirkonoxid-aufbauten mit vollkeramischen Kronen auf Aluminiumoxid- oder Zirkonoxidbasis versorgt wurden. Nach einer dreijährigen Beobachtungszeit zeigten beide Versorgungsformen eine Überlebenswahrscheinlichkeit von 100 %, es konnte keine Gerüst- oder Verblendkeramikfraktur beobachtet werden.

Aus diesen Ergebnissen kann gefolgert werden, dass die technische Komplikationsrate von vollkeramischen Suprakonstruktionen durch die Verwendung von individuellen Vollkeramikabutments reduziert werden kann, sodass sich ihre Anwendung insbesondere für Einzelkronen im Molarenbereich empfiehlt. Unter klinischen Gesichtspunkten ist für die Gestaltung eines optimalen Durchtrittsprofils die verstärkte Ausformung der Weichgebe im Molarengebiet erforderlich. Da die Form von konfektionierten Heilungskapen oder Gingivaformern stark vom Durchtrittsprofil eines Molaren abweicht, können hier mit individuell geformten Heilungskapen verbesserte Weichgewebsverhältnisse geschaffen werden. Für die Herstellung des individuellen Heilungsaufbaus kann zum Beispiel der Einbringepfosten des Implantates gekürzt und dann bereits bei der Freilegung individuell mit lichthärtendem Kunststoff ergänzt werden, sodass eine rechteckiges bis ovales Durchtrittsprofil erzeugt wird (Abb. 7 und 8). Durch die Verwendung eines individuell gefertigten Heilungsaufbaus kann ein schwerwiegendes Problem bei der Herstellung der individuellen Abutments vermieden werden. Sofern ein konfektionierter Heilungsaufbau verwendet wird, weicht ausgeformtes Weichgewebe stark von der Form eines Molaren ab. Der Zahn-techniker muss also zwangsläufig das Arbeitsmodell massiv radieren. Da ihm jedoch meist die Information über die tatsächlich vorhandene Weichgewebsdicke fehlt, kann es unter Umständen sein, dass auch die Bereiche auf dem Modell radiert werden, die bereits im Alveolarfortsatz liegen, also Knochen sind. Als klinische Konsequenz lässt sich das Abutment nicht inserieren.



**Abb. 9:** CAD-Prozess für ein zweiteiliges Zirkonoxidabutment (Cerconart, DeguDent GmbH, Hanau. – **Abb. 10:** Lateralansicht der zementierten vollkeramischen Kronen. Das Durchtrittsprofil der Implantatsuprastruktur ist identisch mit einem natürlichen Zahn.

Diese Situation kann insbesondere bei Implantaten auftreten, deren Schulter ausgeprägt subkrestal platziert wird (Abb. 9). Für den Zahntechniker ist es wichtig, im CAD-Prozess bereits möglichst genaue Informationen zu den Weichgewebsverhältnissen zu erhalten, so dass die erforderlichen Manipulationen am Modell möglichst gering gehalten werden können.

Für ein planbares Ergebnis sollte auch im Seitenzahnbereich eine Einprobe des Abutments erfolgen. Dies bietet den Vorteil, dass der Verlauf der Präparationsgrenze bei Bedarf noch einmal an den Verlauf der Weichgewebe angepasst werden kann. Die Einprobe der Abutments kann zudem auch für eine weitere Kieferrelationsbestimmung genutzt werden, gerade bei Freundsituationen kann im Labor bereits ein Träger für die Relationsbestimmung gefertigt werden, sodass die bisherige Bisslage nochmals überprüft und gegebenenfalls korrigiert werden kann, bevor mit der Herstellung der Kronen begonnen wird.

Neben der Möglichkeit einer Reduktion von technischen Komplikationen durch die Verwendung von individuellen Abutments spricht vor allem der klinisch relevante Vorteil einer vereinfachten Zementierung für deren routinemäßige Anwendung bei vollkeramischen Suprastrukturen. Durch die Verwendung von individuellen Aufbauten ist es möglich, die Zementfuge der Suprastruktur in einen einfach zugänglichen Bereich zu verlegen und dadurch eine einfache und sorgfältige Überschussentfernung zu gewährleisten (Abb.10). Für die definitive Befestigung sind insbesondere selbstadhäsive Zemente (SmartCem2, Dentsply DeTrey, oder RelyXUnicem, 3M ESPE,) geeignet da sie eine einfache Überschussentfernung ermöglichen. Sofern durch die ausreichende Höhe des individuell gefertigten Abutments oder aber durch die Integration von retentionsverbessernden Designmerkmalen (Rillen) eine ausreichende Retention der vollkeramischen Restauration gewährleistet ist, kann auch eine provisorische Zementierung in Erwägung gezogen werden. Der Vorteil einer provisorischen Zementierung liegt in einer zerstörungsfreien Abnahme im Fall einer technischen Komplikation. ■



## ■ KONTAKT

### **Dr. med. dent. Sven Rinke, M.Sc., M.Sc.**

Geleitstr. 68, 63456 Hanau  
Tel.: 06181 1890950, Fax: 06181 1890959  
E-Mail: rinke@ihr-laecheln.com



### **Dr. Rafaela Jenatschke**

Lyoner Str. 44–48, 60528 Frankfurt am Main  
Tel.: 069 6667242, Fax: 069 66162781  
E-Mail: jenatschke@your-smile.biz

### **ZT Carsten Fischer**

Sirius Ceramics  
Lyoner Str. 44–48, 60528 Frankfurt am Main  
Tel.: 069 66366910, Fax: 069 66366911  
E-Mail: info@sirius-ceramics.com